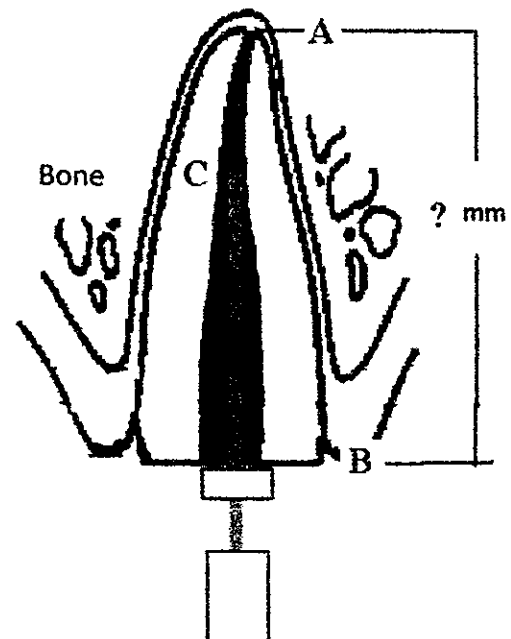


※ 注意：請於試卷內之「非選擇題作答區」標明題號依序作答。

1. 當下顎第一與第二大臼齒缺損時，請解釋為何不宜以延伸至第一顆小白齒到第三顆大白齒的 5 個單位固定牙橋進行贖復？但如果患者口內具備有哪些咬合或形態學特徵時，可以用上述固定牙橋進行治療有較好的預後？(12.5%)
2. 請問在製作 single crown、short bridge、與 full mouth fixed reconstruction 時，在咬合的設計上該注意什麼？(12.5%)
3. 請問咀嚼肌疼痛與顳顎關節疼痛要如何區分？如何治療？(12.5%)
4. 請根據 Eichner classification 來論述不同情況要如何取咬合紀錄？(12.5%)
5. 當你修磨一個單牙冠時，你會考量那些因素來決定此牙齒的 path of insertion？(12.5%) (提示：可畫圖輔助說明)
6. 全口牙齒都健在且咬合正常 class I 的病人由於 11, 12 兩顆牙齒 crown fracture 無法保留，想以 implant 治療，請問你會用一支或兩支 implant 修復這兩顆牙齒？理由為何？有甚麼考量？(12.5%)
7. 何謂 anterior programming device？請說明它的臨床意義、如何製作與使用(10%)
8. 上顎正中門牙的牙冠斷裂如下圖：
A: root apex (filled with GP) ; B: abutment top = file rubber stopper 處; C: file tip
臨床上看到牙齒齒質頂部齊平於 gingival margin
當你在 X 光片上測量到 AB 點之間的距離為 16mm, BC 點之間距離為 11 mm, 但是你用 endo gauge 量測你實際的 file rubber stop 跟 tip 之間的距離是 10mm。
請回答下列問題：
(1) 請寫出如何計算出 AB 點實際距離的算式並計算出數值(也就是實際上的 root length);
(2) 請說明如果要放入 post 的話, post 進入 root canal 的實際長度(working length) 應該為多少較適當 (請說明理由)?
(3) 這支 abutment 頂部與 gingival margin 齊平，請問若要有足夠的 ferrule effect 的話該如何進行治療？
(4) 請說明這顆牙齒適用何種 post/core system
(15%)



試題隨卷繳回