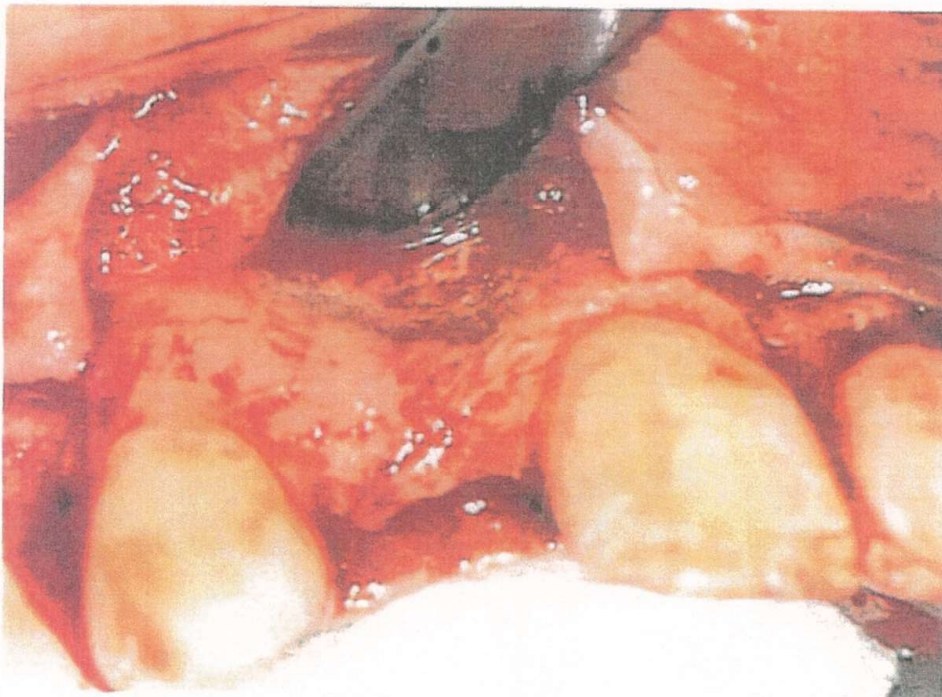


問答題

1. 請繪圖說明處理齒槽脊多餘軟組織 (redundant crestal tissues) 的各種手術方法。(10%)
2. 就您的了解，一般而言，阻生齒的處理有哪些治療方式可選擇？若進行牙齒移植，有那些牙齒移植成功率的因素？試列舉出您認為最重要的因素 (10%)
3. 試說明口腔區域鱗狀上皮細胞癌的 TNM classification system (10%)
4. 何謂 radical neck dissection，試由治療目標及作法加以闡明 (10%)
5. 抗骨吸收藥物引起顎骨壞死(ARONJ, Anti-resorptive agent-induced osteonecrosis of the jaws) 為近年相當受到重視的領域，試說明您目前對 ARONJ 的了解，並列舉幾個可能引起 ARONJ 的藥物。(15%)
6. 您執行上顎門牙區植牙時，發現上顎皮瓣翻開後，可見如下圖的骨缺損，牙脊偏窄，頰舌徑約 3.5mm，且靠近 nasal floor 上方處，凹陷十分明顯，您會如何處理這種情況，以利植牙的進行？(15%)



7. 抗生素用於齒源性感染症的預防與治療有一定的重要性，在臨床上，您針對抗生素的使用的原則為何？試說明之 (15%)

見背面

8. 一位 11 歲男性患者在一歲時因為 undifferentiated sarcoma 切除白齒區前部的下顎骨，並以迷你骨板及肋軟骨進行即時重建，經過多年的追蹤，目前無復發情況，其目前的頭顱及全口顎 X 光片如下圖所示，請問您對於其重建有何想法或策略，採用此種重建策略的依據或原因為何？試說明之。(15%)

