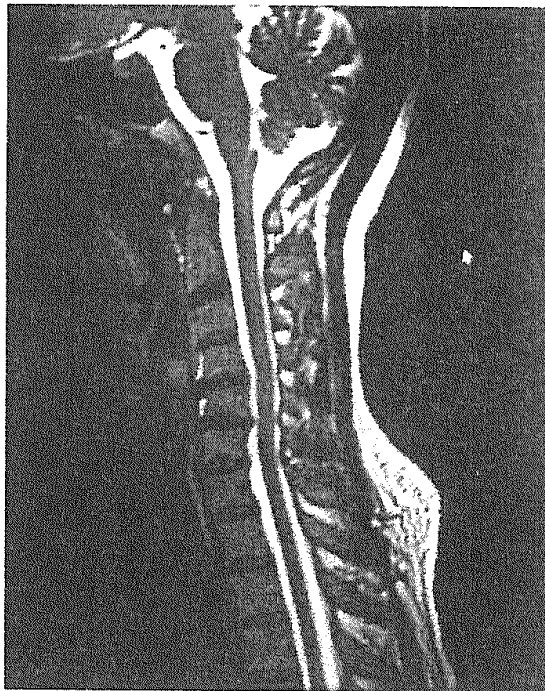


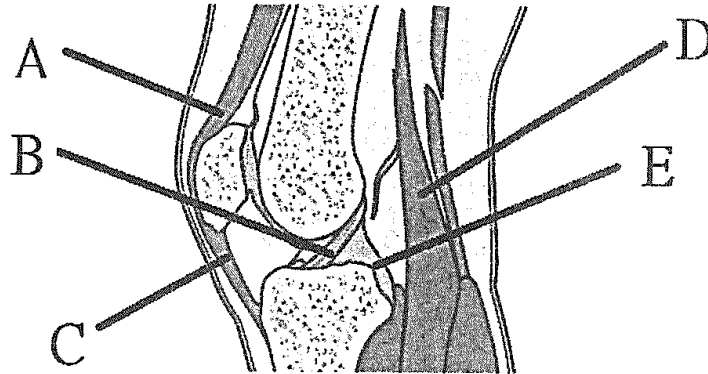
※ 注意：請於試卷內之「非選擇題作答區」標明題號依序作答。

1. 旋轉肌受傷會隨年紀增長而增加，此類病患常選擇保守療法治療。請問物理治療師如何對這類病患提供運動訓練？(請說明相關訓練機轉、標的肌肉及方式)(25%)
2. An 18y/o female comes to you complaining of low back pain. She demonstrated paresthesia on the dorsum of the foot and lateral aspect of the leg. Please describe differential diagnosis of lumbar strain and lumbar disc herniation at L5/S1 according to the following aspects: (1) injury mechanism; (2) pain; (3) active movement; (4) sensation; (5) special tests. (25%)
3. 以下是一名 46 歲女性的 MRI 影像，病人的主訴為最近 2 個月來左手整個手背、手心持續會麻，若仰頭或洗手的姿勢會更嚴重，另外左腳 3、4 趾也麻，請問：
 - (1) 病人可能的問題診斷為何？請詳述理由。(5%)
 - (2) 請問針對此病人的問題可以執行那些物理治療評估測試及其目的為何？(5%)
 - (3) 請針對此病人的問題制定說明物理治療的 3M(movement, manual, modality)各別的治療計畫。(15%)



見背面

4. 請在以下圖例中填入直線所指處之軟組織名稱 (10%)。



5. 請寫出至少 5 項物理治療師需要醫學影像的時機 (15%)

試題隨卷繳回