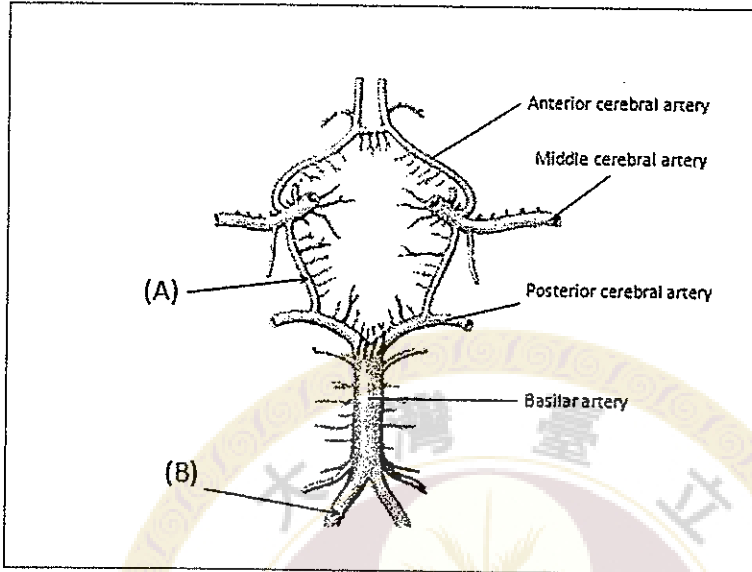
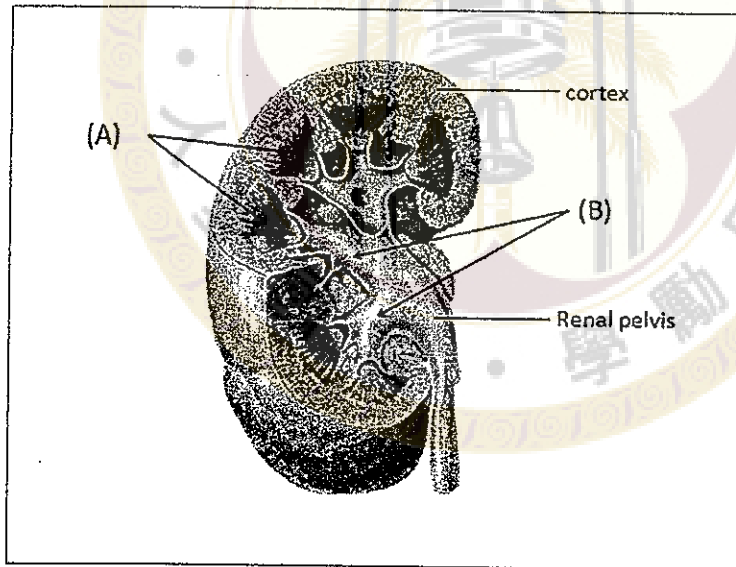


1. 下圖為 Cerebral arteries circle (Willis)的示意圖 (inferior view)。請寫出 (A) 和(B) 構造的名稱。(10分)



2. 下圖為右側腎臟切面的示意圖。請寫出 (A) 和(B) 構造的名稱。(10分)



3. 一名年輕男性，因車禍撞擊頭部，造成傷害。當檢查視力向右看時，其眼睛位置如下圖：



請問

(A) 造成這一眼位的最可能原因是那一肌肉無力？(5分)

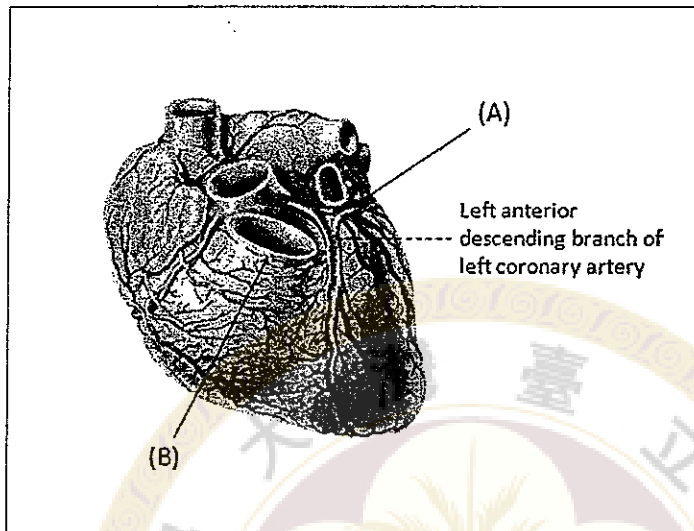
甲. superior rectus 乙. superior oblique 丙. medial rectus 丁. inferior oblique

(B) 最可能是那一條神經受傷？(5分)

甲. left oculomotor 乙. left abducens 丙. right trochlear 丁. right oculomotor

見背面

4. 下圖為心臟正面的示意圖。請寫出 (A) 和(B) 血管的構造名稱。(10分)



5. 請至少寫出 2 條人體靜脈名稱，該靜脈並非左右各一條的(not bilaterally symmetrical，例如 azygos vein) (10分)
6. 請畫出並標記人體大腸(colon)與直腸(rectum)的各部分名稱。(10分)
7. 請簡述構成胸腔壁的軟骨與硬骨構造。(10分)
8. 請簡述從氣管到肺泡的分支情形(需注意左右肺的差異)。(10分)
9. 請簡述下肢的主要動脈與分枝。(10分)
10. 請簡述坐骨神經在下肢從大腿到足底的主要分枝。(10分)

試題隨卷繳回