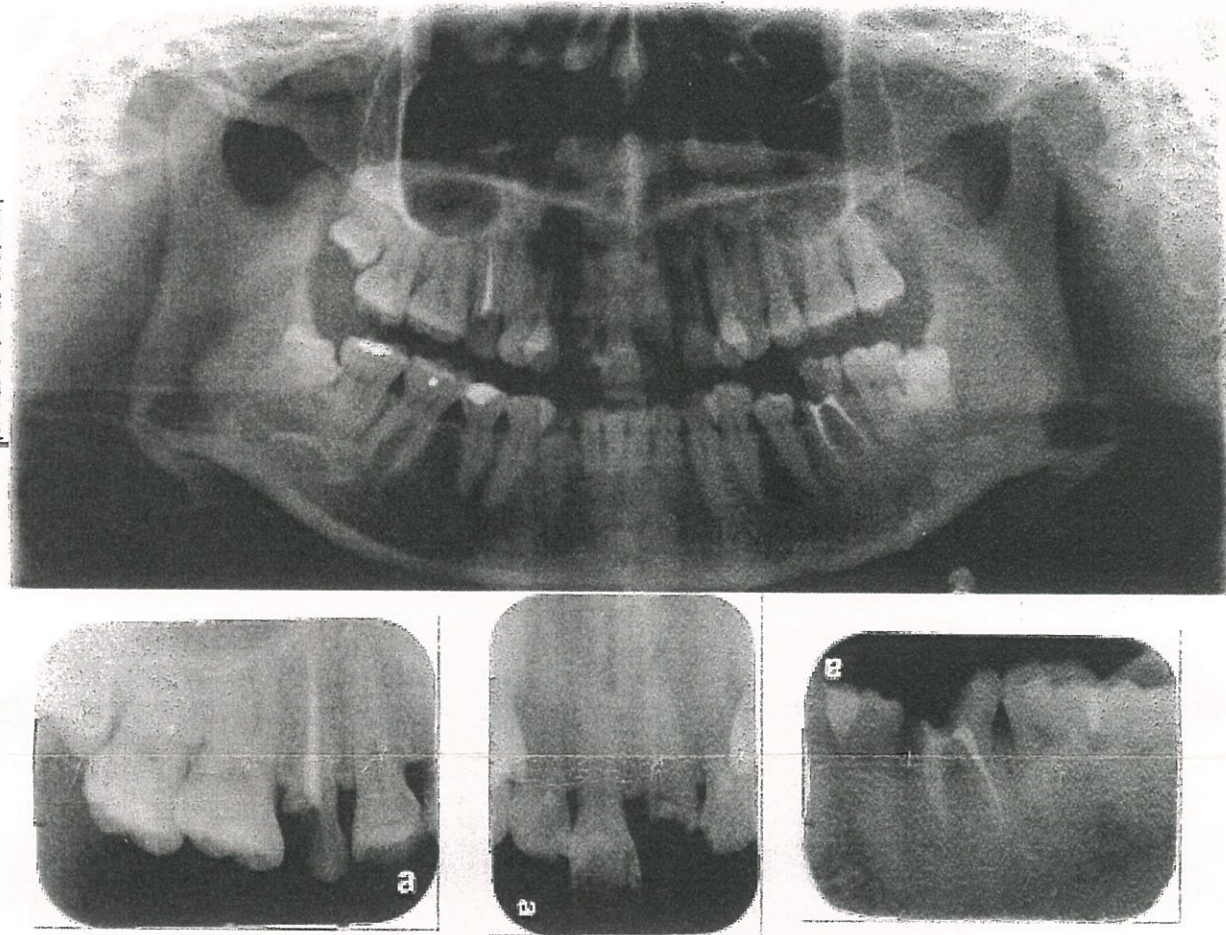
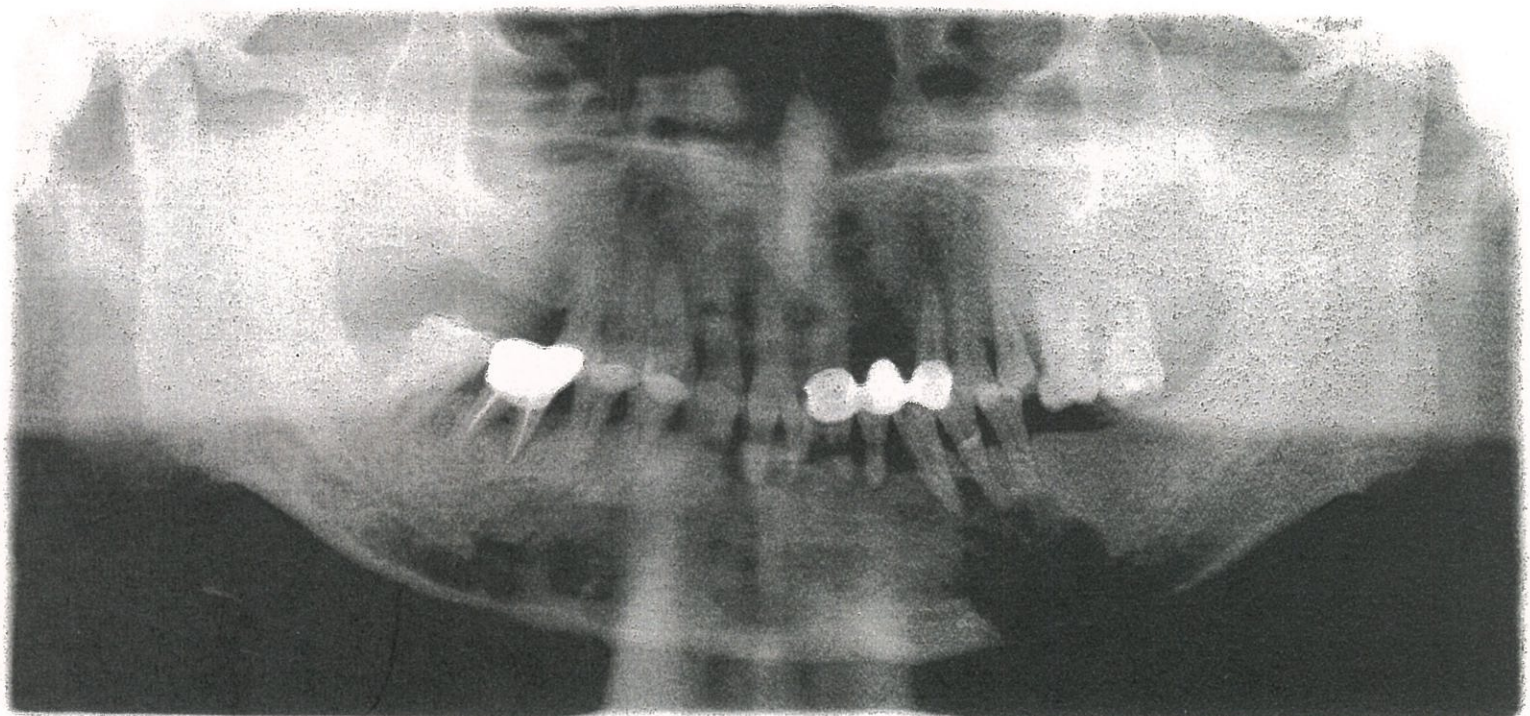


1. 矯正醫師要求您把拔左側上顎小白齒移到左側正中門牙，您覺得這樣的治療計畫合理嗎？您會配合並幫病人處理嗎，您的做法是？(25%)

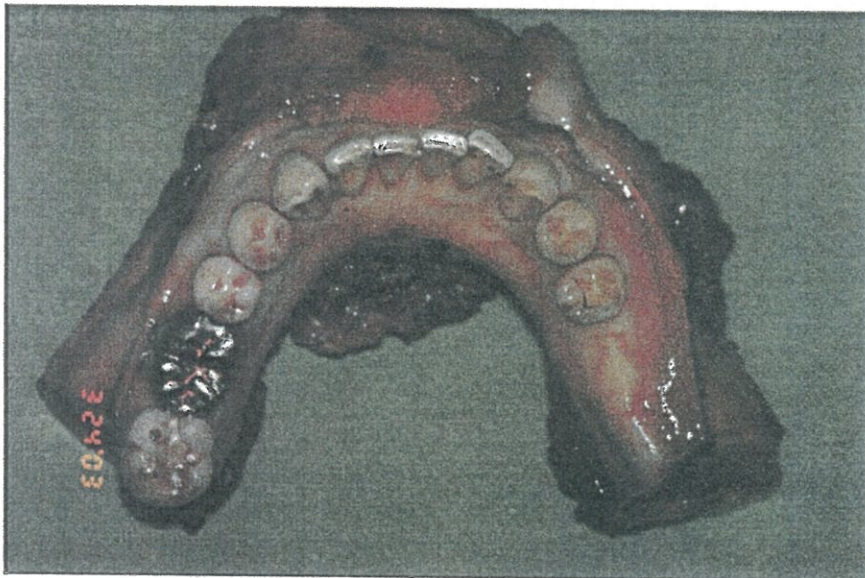


2. 一位 glandular odontogenic cyst 的患者，因為懷疑有高度惡性轉變，接受下顎骨切除術，骨切除如附圖，您要如何考量並進行其下顎骨重建？(25%)



見背面





(2. 骨切除如附圖)

3. 藥物引起的骨壞死，是目前非常重視的醫療課題，若有服用雙磷酸鹽的患者，要進行拔牙及植牙的處理，您的考量是？(25%)

4. 一位上下顎極度差異的患者，如下圖(地包天的患者)，您如何考量或規劃其治療計畫？(25%)

