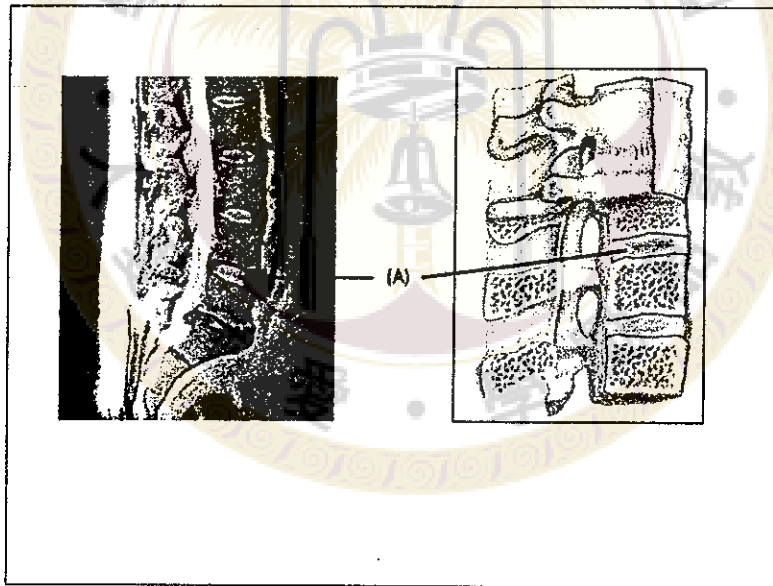


※ 注意：全部題目均請作答於試卷內之「非選擇題作答區」，請標明題號依序作答。

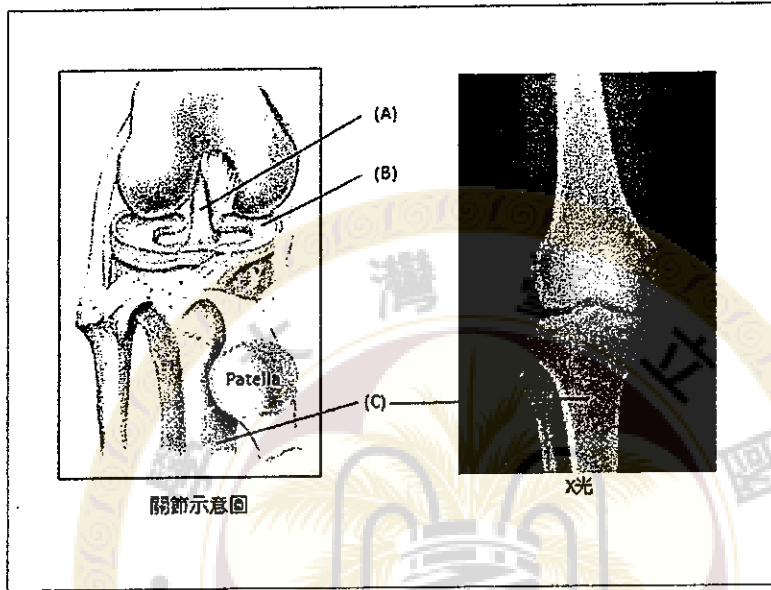
簡答題(78%)

1. 試述與呼吸作用相關的肌肉名稱及其作用(8%)
2. 以解剖觀點，試述氣體由鼻腔吸入後至呼出後的路徑(8%)。
3. 試簡繪並敘述女性生殖器官及其相關連的韌帶名稱(8%)
4. 試述精子自生成至射精排出的解剖路徑，及簡述精液中所包含的內含物(8%)
5. 下圖所指(A)處的名稱為何？由甚麼構造組成？有何功能？(8%)

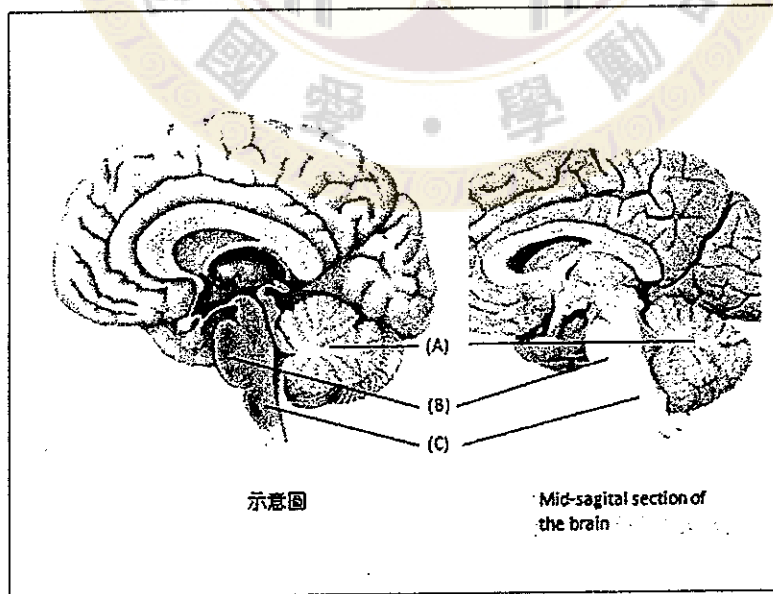


見背面

6. 下圖所指(A)，(B)和(C)處的名稱為何?(A)的主要功能為何? (8%)

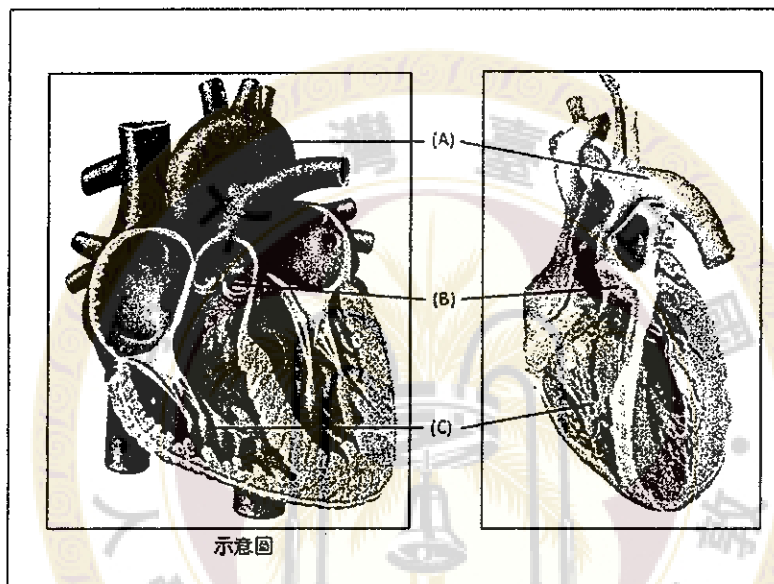


7. 下圖所指(A)，(B)和(C)處的名稱為何?其中何處的主要功能和控制心跳及呼吸速率有關? (8%)



接次頁

8. 畫圖並標示腹主動脈(abdominal aorta)的主要分支(8%)
9. 下圖所指(A), (B)和(C)處的名稱為何? 其中何處的血液中含氧濃度最高?(8%)



10. 簡繪並標示肝外膽道系統 (Extra-hepatic biliary system) (6%)

選擇題(複選, 每題 3%, 共 12 分)

1. 下列器官, 何者位於後腹腔 (retroperitoneum)?

- (A). 橫結腸 (transverse colon)
- (B). 腎臟 (kidney)
- (C). 胰臟 (pancreas)

見背面

(D). 肝臟尾葉(caudate lobe of liver)

2. 下列器官或組織的肌肉層，主要由平滑肌(smooth muscle)所組成的是？

(A) Iris

(B) Stomach

(C) Urinary bladder

(D) Rectus abdominis

3. 下列那些靜脈會直接回流到門靜脈(portal vein)

(A) Left gastric vein

(B) Right gonadal vein

(C) Inferior mesenteric vein

(D) Splenic vein

4. 肩關節具有下列那些骨的構造(bony features)

(A) Acromion

(B) Glenoid cavity

(C) Deltoid tuberosity

接次頁

(D) Anatomical neck of humerus

是非題(10%)

1. () 喉部是由 9 對成對的軟骨所共同組成的，功能是作為輸送氣體的通道
2. () 腎絲球遍布整個腎臟內部，其功能主要是形成尿液
3. () 男性尿道較女性為長，可分為三個部分，分別是海綿體部、膜部和前列腺部
4. () 右側初級支氣管(bronchus)較左側初級支氣管為短，相較於左側，右側初級支氣管於較高的水平位置，延伸進入肺臟
5. () 在頭骨的構造中，Sella turcica 是 sphenoid 骨的一部分。

試題隨卷繳回