

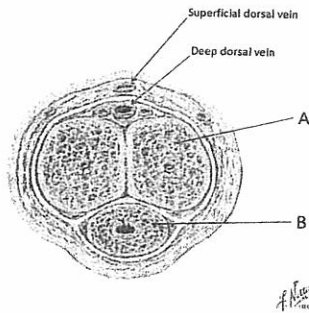
1. 試描述脊椎骨 (10%)
2. 請列出肘關節與腕關節屈曲(flexion)與伸展(extension)的主要肌肉 (10%)
3. 說明坐骨神經 (10%)
4. 由下往上依序列舉外頸動脈 (external carotid artery) 的主要分支有那些？ (10%)
5. 由上往下依序列舉喉部(larynx)的軟骨名稱？ (10%)
6. 說明蝶骨(sphenoid bone)部位及特殊構造名稱？ (10%)
7. 說明腎上腺的血液供稱來源及其結構分層的各自名稱為何？ (10%)

下列 7 題中，請選擇 5 題作答，每題 6 分

8. 請畫出支配胃的主要動脈 (arterial supply)，並標明構造名稱。
9. 請舉出 4 種器官(或組織)的肌肉層係由平滑肌(smooth muscle)所組成的。例如，Iris of the eye。
10. 請簡敘 2 種身體內和鈣(calcium)離子代謝有關的內分泌器官的構造及其功能。例如：皮膚，皮膚能將 cholesterol molecule 代謝成 precursor of vitamin D，而 vitamin D 可以協助小腸吸收鈣離子。
11. 消化及泌尿生殖系統的構造中，有些具有絨毛(villi)或微絨毛(microvilli)的構造，且其功能不盡相同。例如，小腸的絨毛(Villi)有淋巴管，稱為 Lacteal，負責脂肪吸收。請舉出泌尿及生殖系統中各 1 種微絨毛的名稱及功用。
12. 門靜脈高壓(portal hypertension)，可能會引起哪些病變？請以解剖觀點說明。

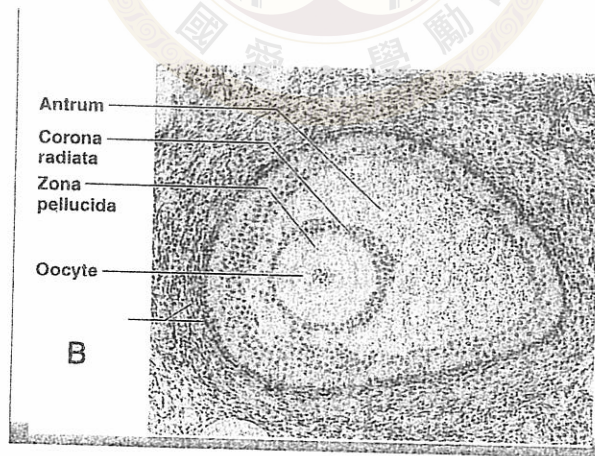
見背面

13. 下圖是 penis 的 coronal section 示意圖，關於圖中構造 A 和 B 的敘述，何者正確 (複選)?



- 甲. 構造 A 稱為 Corpus cavernosa，其遠端膨大成 Glans penis
- 乙. 構造 B 稱為 Corpus spongiosum，圍繞著尿道(spongy urethra)。
- 丙. 構造 A 係由骨骼肌(skeletal muscle)和許多血管空間(vascular spaces)組成
- 丁. 男性有 sexual excitement 時, the arteries in corpus cavernosa 會收縮 (vasoconstriction)
- 戊. 支配性反應(sexual response) 的自主神經來自 inferior hypogastric plexus。

14. 下圖是一個即將成熟的濾泡(follicle)解剖圖，下列敘述何者正確?



- 甲. 有 antrum 出現，所以屬於 secondary follicle 的階段
- 乙. 受精(Fertilization)時，精子分泌酵素將 corona radiata 穿透(form a slit)。
- 丙. 構造 B 處的細胞稱為 theca folliculi。
- 丁. 構造 B 處的某些細胞具有分泌 androgen 的功能。
- 戊. 此時卵子具有單套染色體。