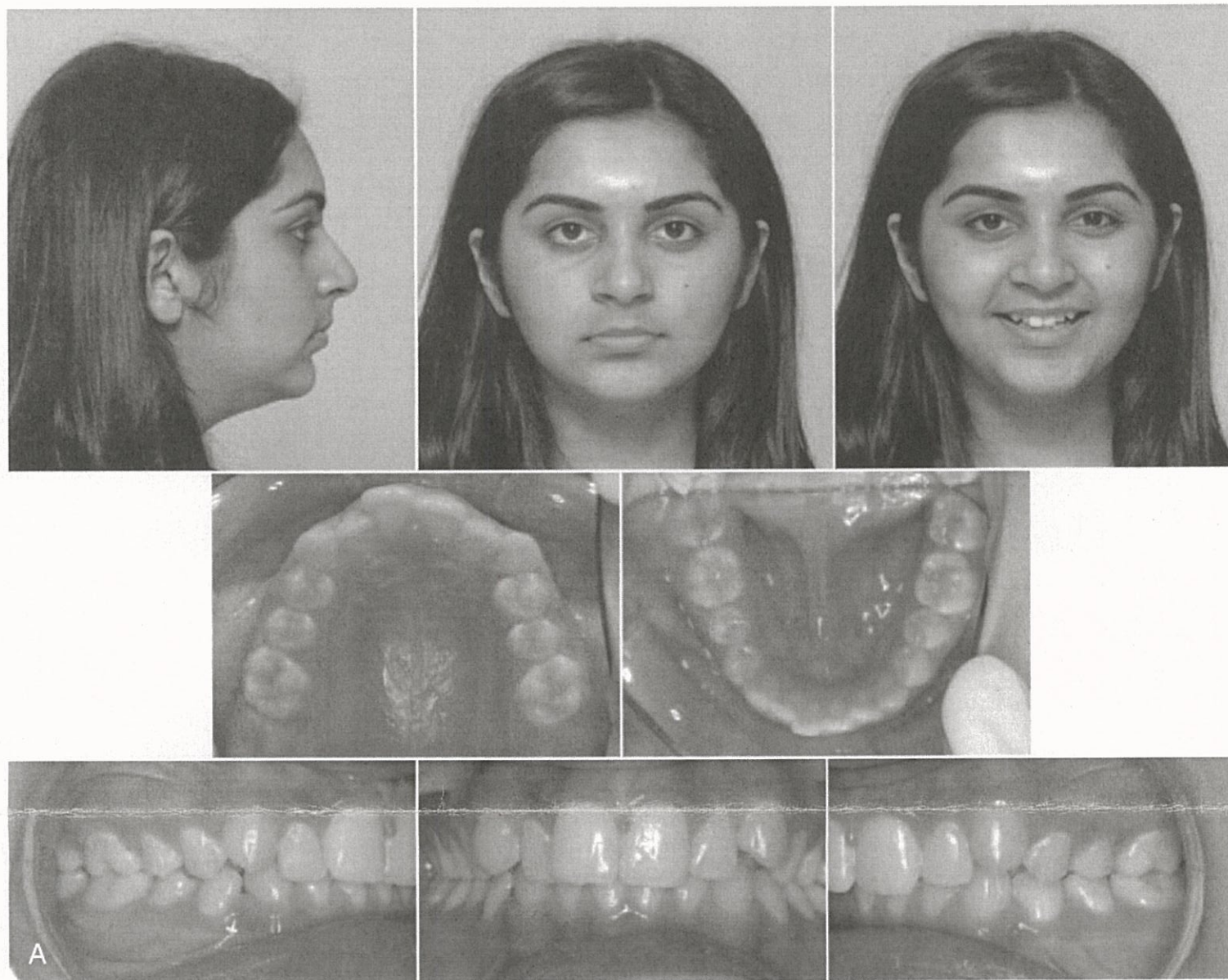

[圖片取自 Graber 2011 textbook 由 Ackerman J, Nguyen T, Proffit W 撰寫之 The Decision-Making Process in Orthodontics 章節]

一、病患為 14 歲女性，主訴是牙齒不整齊。口外口內狀況如圖所示。請依以下五個面向描述臨床檢查結果：1. Dentofacial appearance、2. Alignment, arch form, and symmetry、3. Transverse relationships、4. Anteroposterior relationships、5. Vertical relationships (60%)

二、承上題，病患之 panoramic 與 lateral cephalometric radiographs 補充如下： $SNA=80^\circ$ ， $SNB=72^\circ$ ， $U1-SN=102^\circ$ ， $L1-MP=90^\circ$ ， $SN-MP=25^\circ$ (此處 MP=mandibular plane 定義為 Gonion 與 Gnathion 的連線)。請針對此病患擬定治療計畫。答題時請依以下幾個面向做闡述：1. Space problem, 2. Anteroposterior problem, 3. Vertical problem, 4. Transverse problem, 5. Mechanics (使用什麼樣的 mechanics 或裝置), 6. Extraction or not, 7. Anchorage, 8. Surgery or not (40%)

見背面

題號： 165

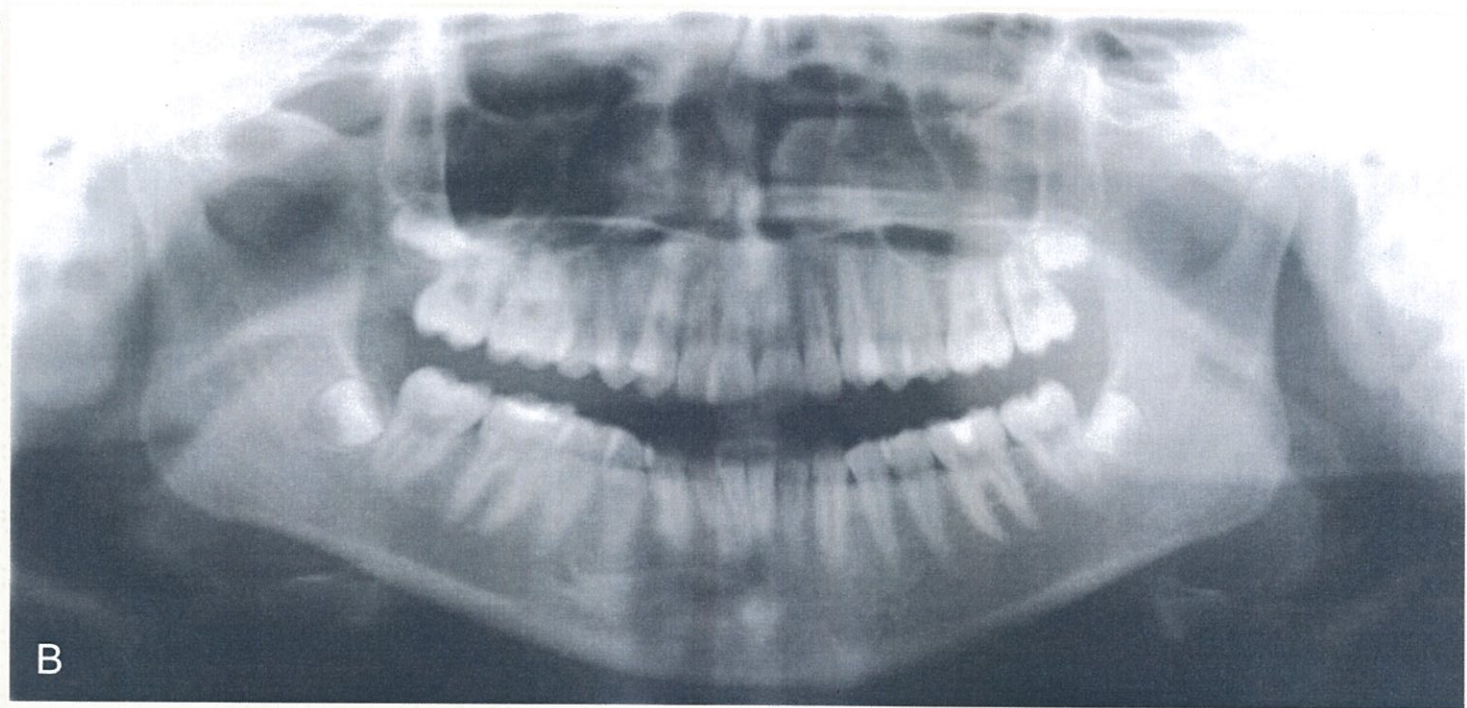
國立臺灣大學 112 學年度碩士班招生考試試題

科目： 臨床齒顎矯正學

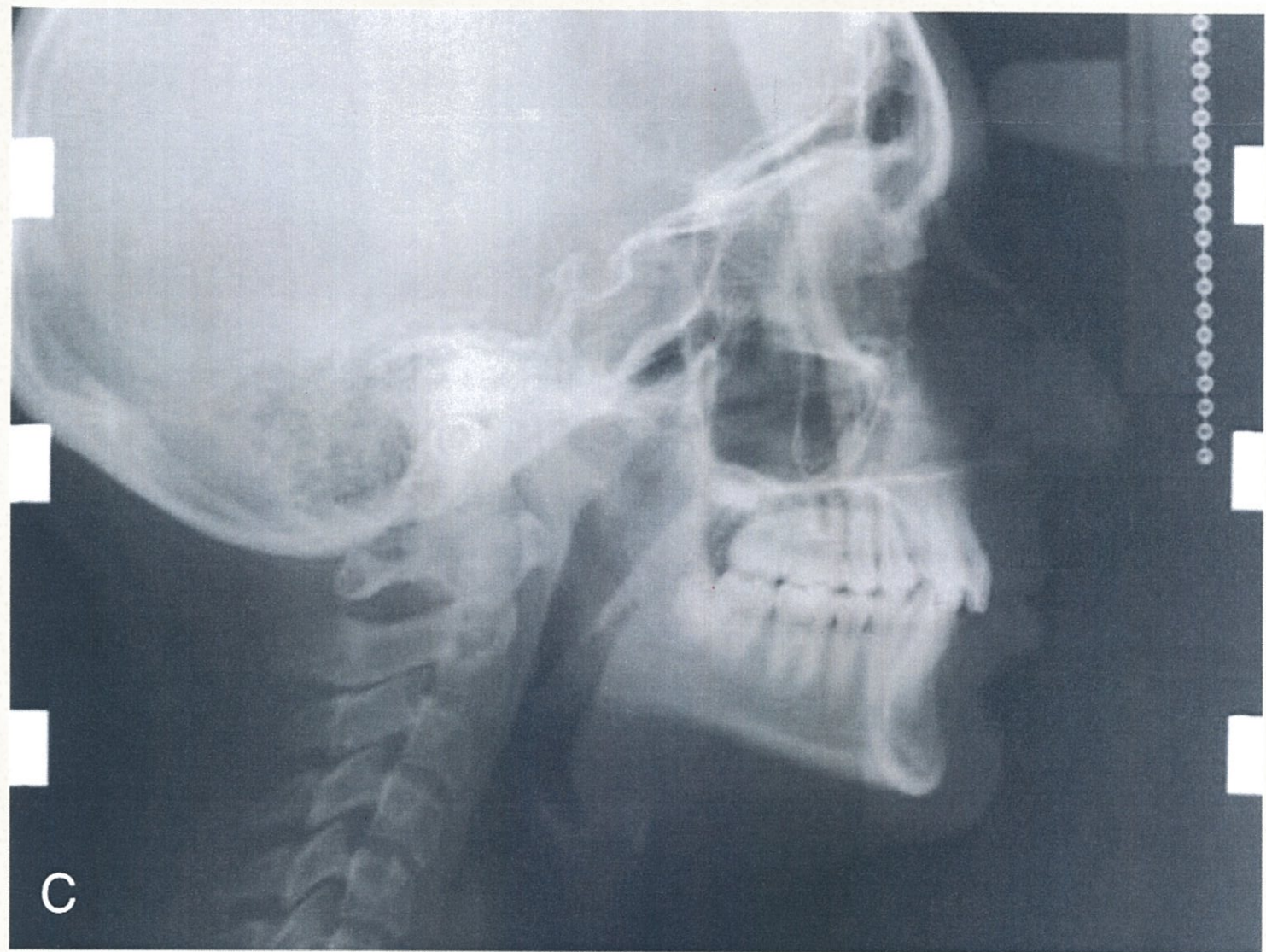
題號：165

節次： 4

共 2 頁之第 2 頁



[圖片取自 Graber 2011 textbook 由 Ackerman J, Nguyen T, Proffit W 撰寫之 The Decision-Making Process in Orthodontics 章節]



[圖片取自 Graber 2011 textbook 由 Ackerman J, Nguyen T, Proffit W 撰寫之 The Decision-Making Process in Orthodontics 章節]

試題隨卷繳回